

Est-il raisonnable de caractériser un implant uniquement par sa longueur ?

Olivier NEDELEC, Docteur d'Université, DSO

La définition des implants courts prête à confusion. Pour certaines publications, il s'agit d'implants de 10 mm ou moins alors que pour d'autres, il s'agit de 6 mm, voire 5 mm.

Ces implants très courts commercialisés sur le marché sont plus nombreux que ce que l'on pourrait imaginer ; de grandes firmes internationales, mais aussi des marques françaises se sont lancées dans ce challenge depuis quelques années.

Ainsi, Astra Tech® (Mölndal, Sweden) vient de lancer officiellement au congrès mondial de Washington début juin, un implant OsseoSpeed™ de 6 mm de longueur en diamètre 4 mm particulièrement bien indiqué pour les secteurs mandibulaires et maxillaires postérieurs (Fig.1). Faisant partie des quelques privilégiés à disposer de cet implant, je vous propose ce cas clinique de remplacement d'une 26 chez une patiente de 79 ans adressée par un correspondant.

La hauteur osseuse dans ce secteur entre la crête alvéolaire et le plancher du sinus maxillaire est inférieure à 5 mm (Fig. 2), l'implant est parfaitement stable dans sa position idéale malgré sa faible longueur (Fig. 3), le protocole de mise en place ne diffère pas des autres tailles



Fig. 1

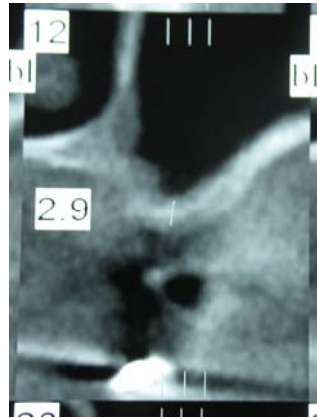

Fig. 2

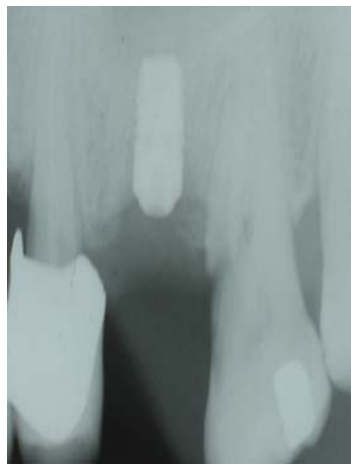

Fig. 3

Les implants Astra Tech ® (Mölnadal, Sweden) possèdent 4 caractéristiques fondamentales développées avec une approche biologique et biomécanique constituant le Bio Management Complex ™ :

- La surface Osseospeed qui constitue une modification de la surface Tioblast ® (surface de référence depuis 1990) par le fluorure à l'origine d'une plus forte différenciation ostéoblastique et une augmentation du contact os/implant in vivo,
- Le Conical Seal Design, jonction conique sans hiatus, qui transmet apicalement et répartit le pic des forces de cisaillement,
- Le microfiletage, Microthread qui assure une distribution des charges, diminue les contraintes, et stimule la formation osseuse conformément à la loi de Wolf,
- Le connective Contour ™, optimisation de l'espace biologique bien avant le concept du Platform Switching.

Une revue de la littérature semble nous indiquer qu'il ne faut pas superposer nos connaissances concernant le rapport racine/couronne des dents naturelles aux implants, ainsi ce cliché d'un patient venu nous consulter il y quelques semaines porteur d'un bridge dento-implanto porté avec un rapport semblant particulièrement défavorable (fig. 4)

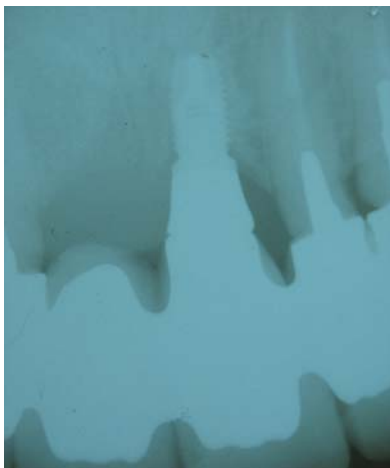


Fig. 4

Si la longueur d'un implant est importante, ce n'est qu'un des éléments qui permette de le caractériser, il faut aussi tenir compte de son diamètre, de sa forme (cylindrique, cylindro-conique, conique), de son type de connexion, et de son état de surface. Ces éléments doivent être pris en compte doivent être en compte de façon conjoints quant à leurs effets interactifs sur l'os crestal environnant.

L'état de surface d'un implant constitue sa première caractéristique, nous sommes passés du titane chimiquement pur avec des surfaces usinées à des alliages de titane, puis des implants micro rugueux sont apparus détronants les précédents. Aujourd'hui, les implants sont sablés, mordancés à l'acide, ce qui permet d'obtenir une intégration plus rapide, l'avenir passera peut être par des implants bioactifs associés à des facteurs de croissance.

Les implants à surface usinée avaient un ancrage cortical avec une faible contribution de l'os spongieux, les implants à surface rugueuse ont un ancrage cortical et spongieux, c'est-à-dire qu'ils sont parfaitement indiqués à l'os de type IV. Le sablage réalisé avec de l'oxyde de titane, de l'alumine ou du phosphate tricalcique favorise l'adhésion des ostéoblastes, la réponse osseuse est de type trabéculisation. Le mordantage est quant à lui réalisé par immersion dans une solution d'acides forts comme l'acide sulfurique, le chlorure d'hydrogène ou l'acide fluorhydrique, comme pour le sablage la réponse osseuse est du type trabéculisation. Il peut exister un traitement au sablage avant le mordantage, ce sont les implants à surface sablée mordancée.

Afin de faire face aux différentes situations cliniques pouvant exister dans les secteurs postérieurs, il convient d'analyser toutes les possibilités thérapeutiques mises à notre disposition : implants courts, implants angulés entre les surfaces anatomiques, implants ptérygo-palato-tubérositaires (pour les chirurgiens très expérimentés), voie latérale avec implantation immédiate ou retardée, ou voie cretale avec aussi implantation immédiate ou retardée.

En utilisant une technique par voie cretale, il ne faut pas croire que l'utilisation de matériaux de comblement soit obligatoire, le caillot sanguin est à l'origine d'une néo formation osseuse, on supprime ainsi le risque de fuite du matériau vers l'ostium. L'utilisation de cubes

hémocollagène comme amortisseur pour les ostéotomes constitue une méthode simple et efficace qui limite les déchirures de la membrane.

Parmi les incidents les plus importants lors des comblements de sinus par voie latérale, c'est l'hémorragie de l'artère alvéolo – antrale qui peut, dans les cas simples être jugulée avec l'utilisation de cire à os.

Mais n'oublions pas la déchirure de la muqueuse, la migration de la greffe, ou l'obturation de l'ostium.

On sait depuis une étude récente que la taille des déchirures de membrane influe sur le taux de succès des implants posés.

Tous les implants commercialisés ne sont probablement pas aptes à être utilisés dans les secteurs postérieurs où l'os peut être rare et de faible densité, on ne peut faire l'économie d'une étude complète préalable où tous les paramètres seront pris en considération.

34, rue Laugier 75017 PARIS
oliviernedelec@wanadoo.fr